

急性冠脉血栓栓塞一例

主讲人：傅强

南方医科大学珠江医院

主诉及病史

- 患者，女，77岁
- 主诉：反复胸闷2年，加重伴心悸3月。
- 危险因素：有“高血压病”病史10年，
血脂CHO 6.56mmol/l
LDLC 5.14mmol/l
- 血糖正常，无吸烟史。

入院查体

- **入院查体**：P82次 / 分，BP170 / 100mmHg。颈静脉无怒张，双肺未闻及干湿性啰音，心界叩诊不大，心率82次/分，心律齐，各瓣膜听诊区未闻及病理性杂音，双下肢无水肿。
- **心电图**：窦性心率，T波改变

术前准备

给予阿司匹林肠溶片100mg、波立维75mg抗血小板聚集、阿托伐他汀钙片20mg稳定斑块、及降血压治疗。

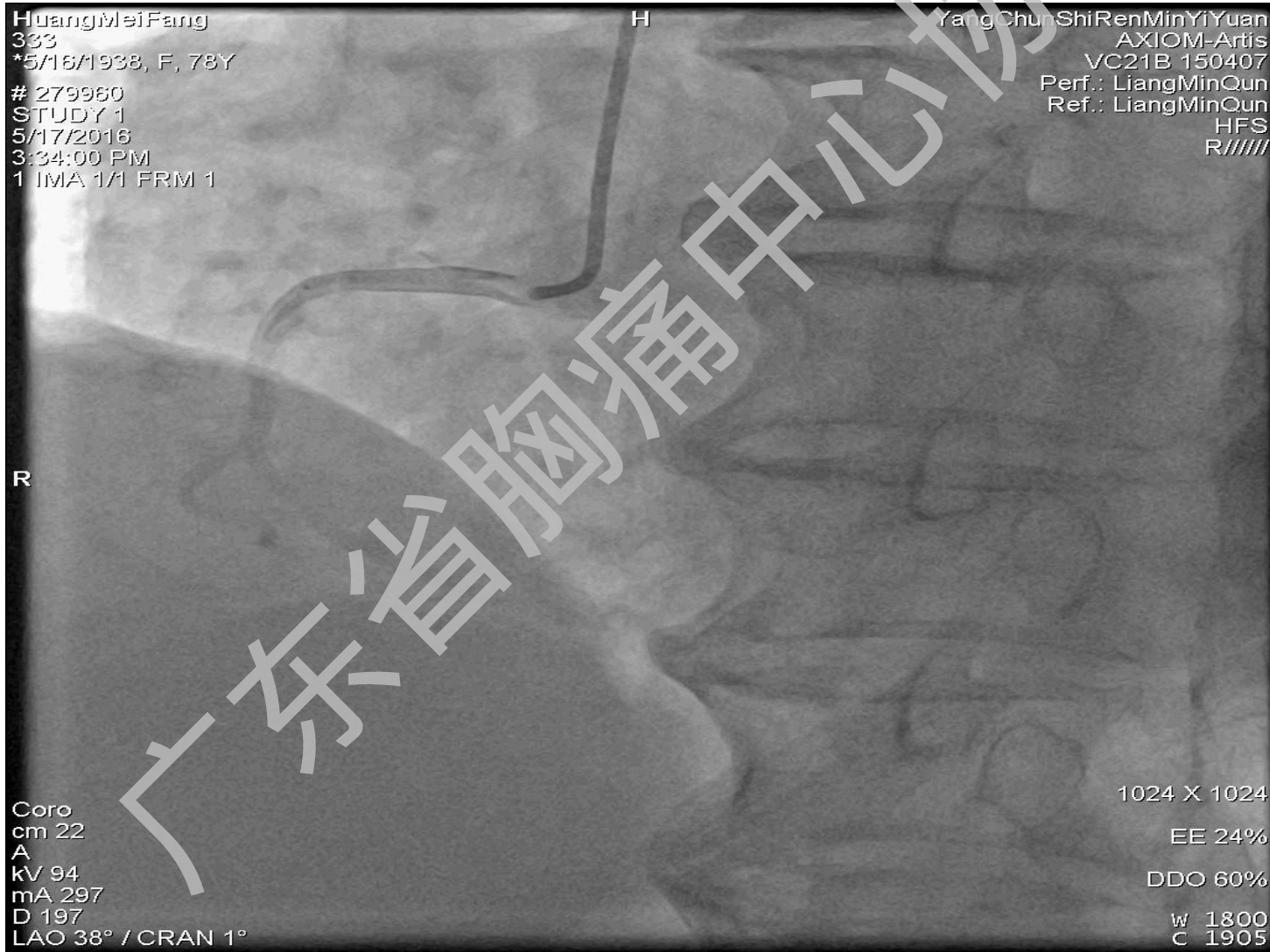术中给予肝素3000单位静推

冠脉造影

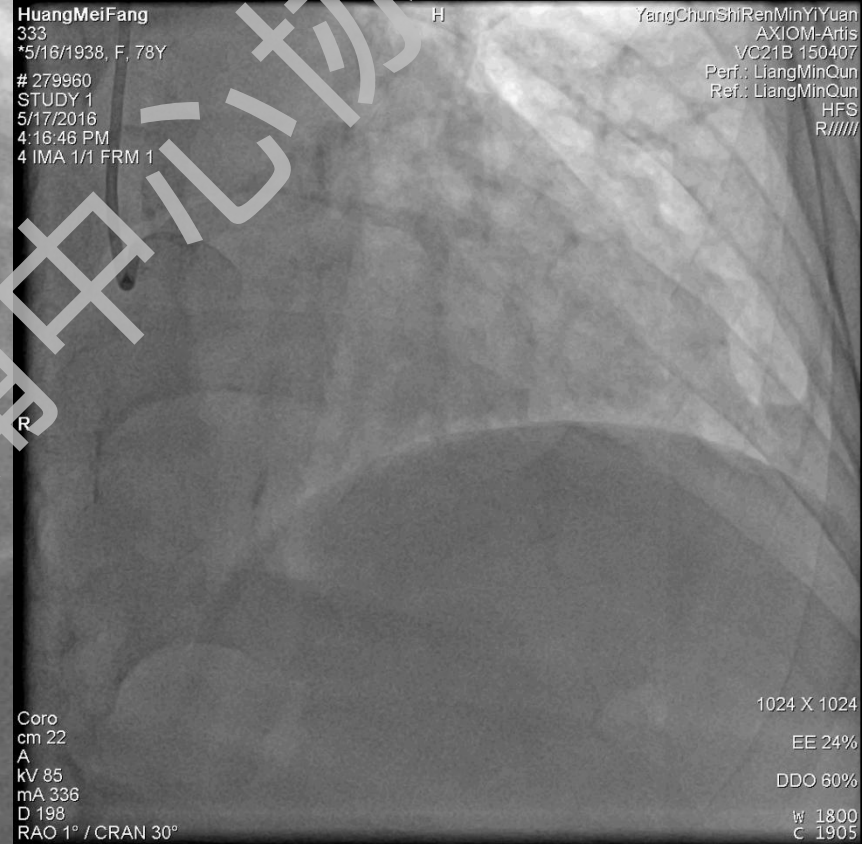
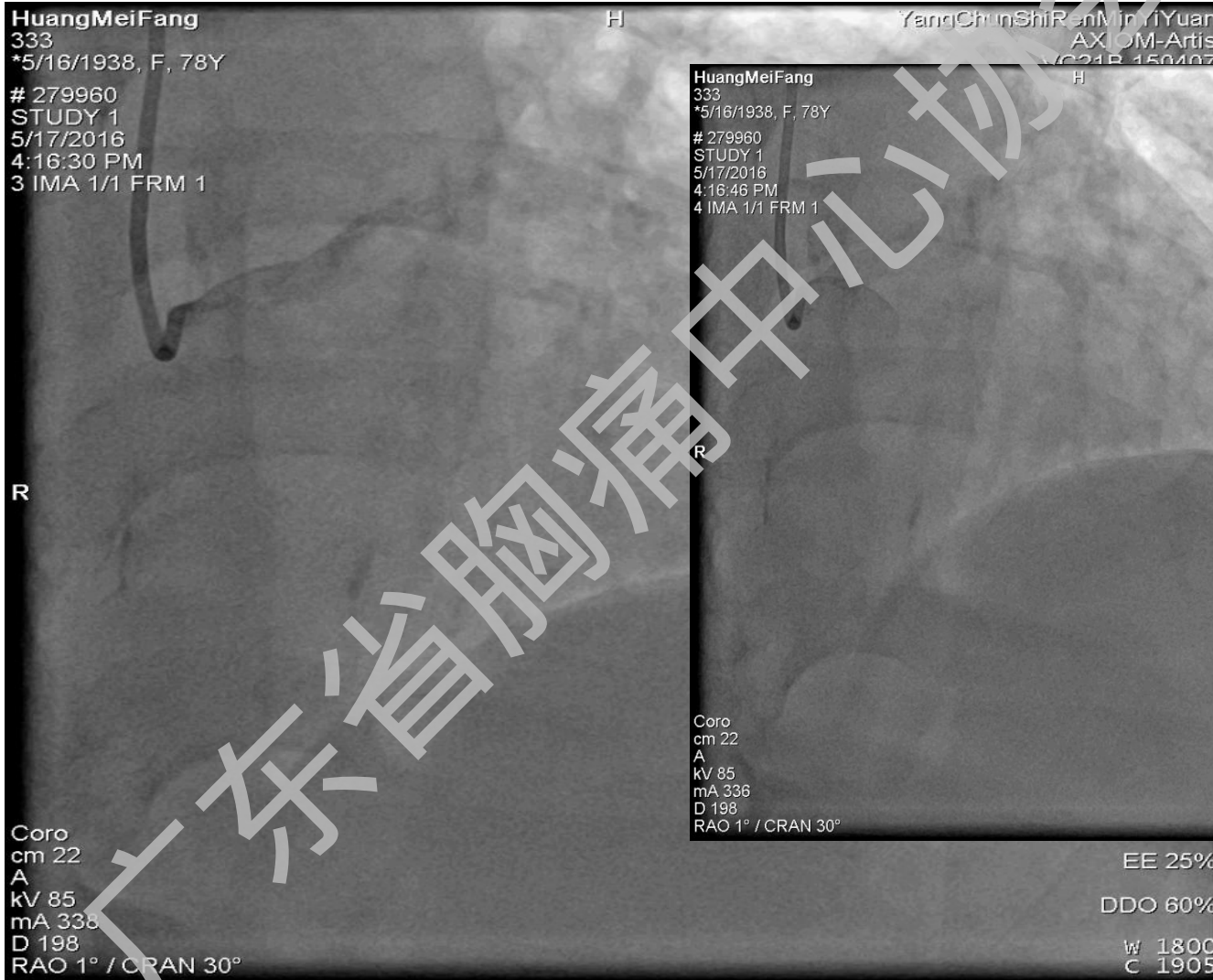
- 选用5F JR4.0及5FJL3.5造影管

广东省胸痛中心协会

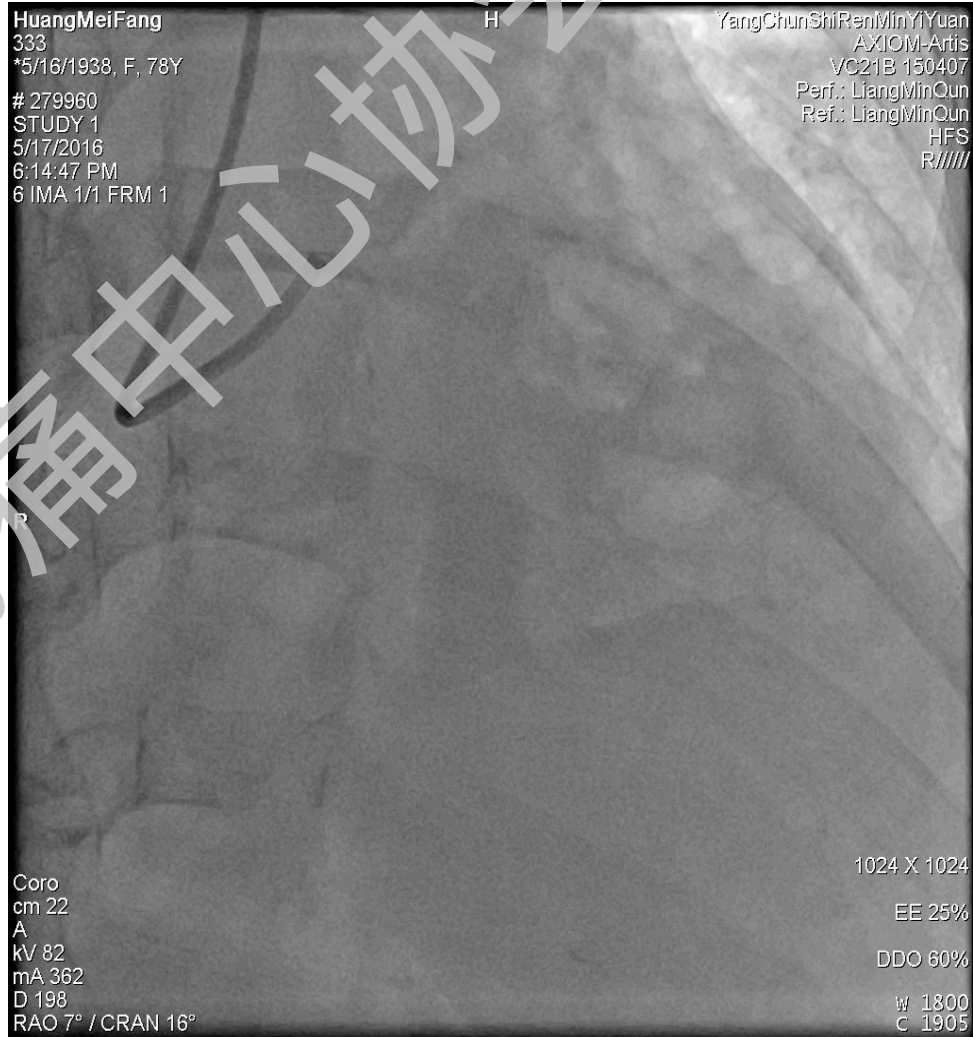
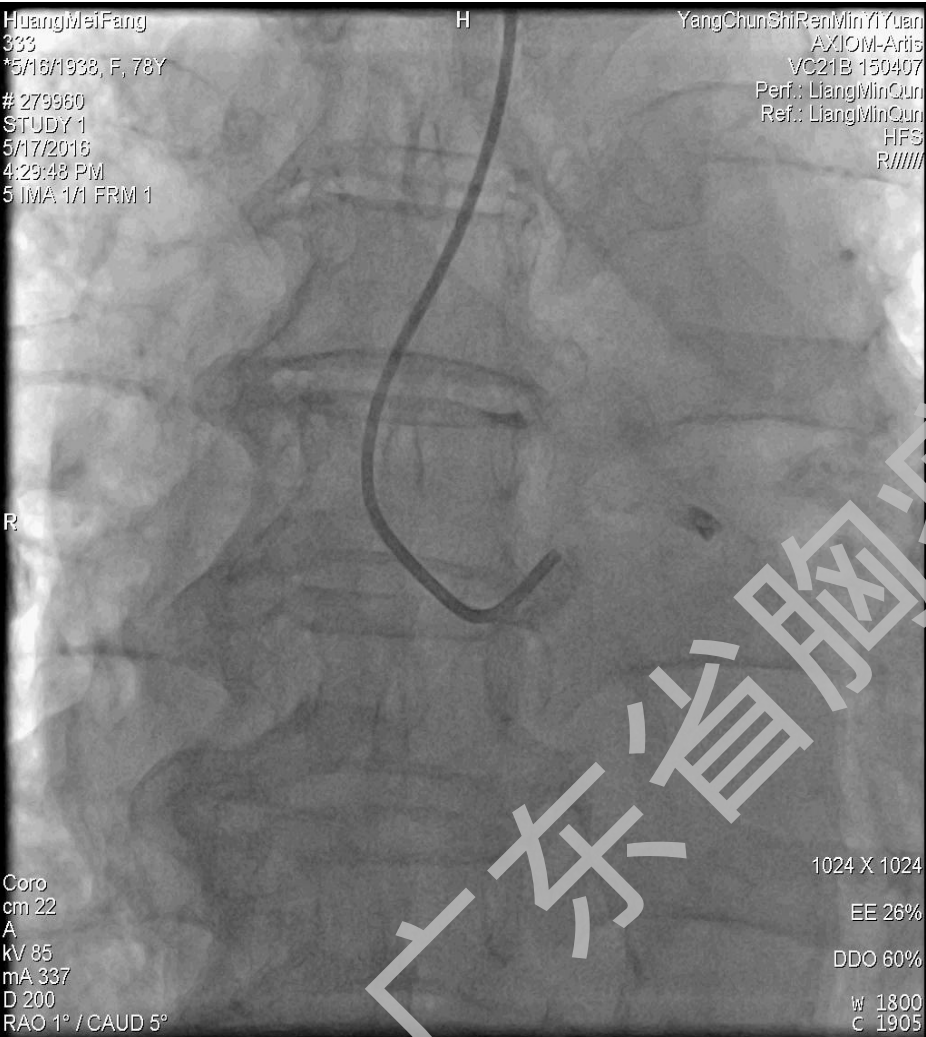
右冠



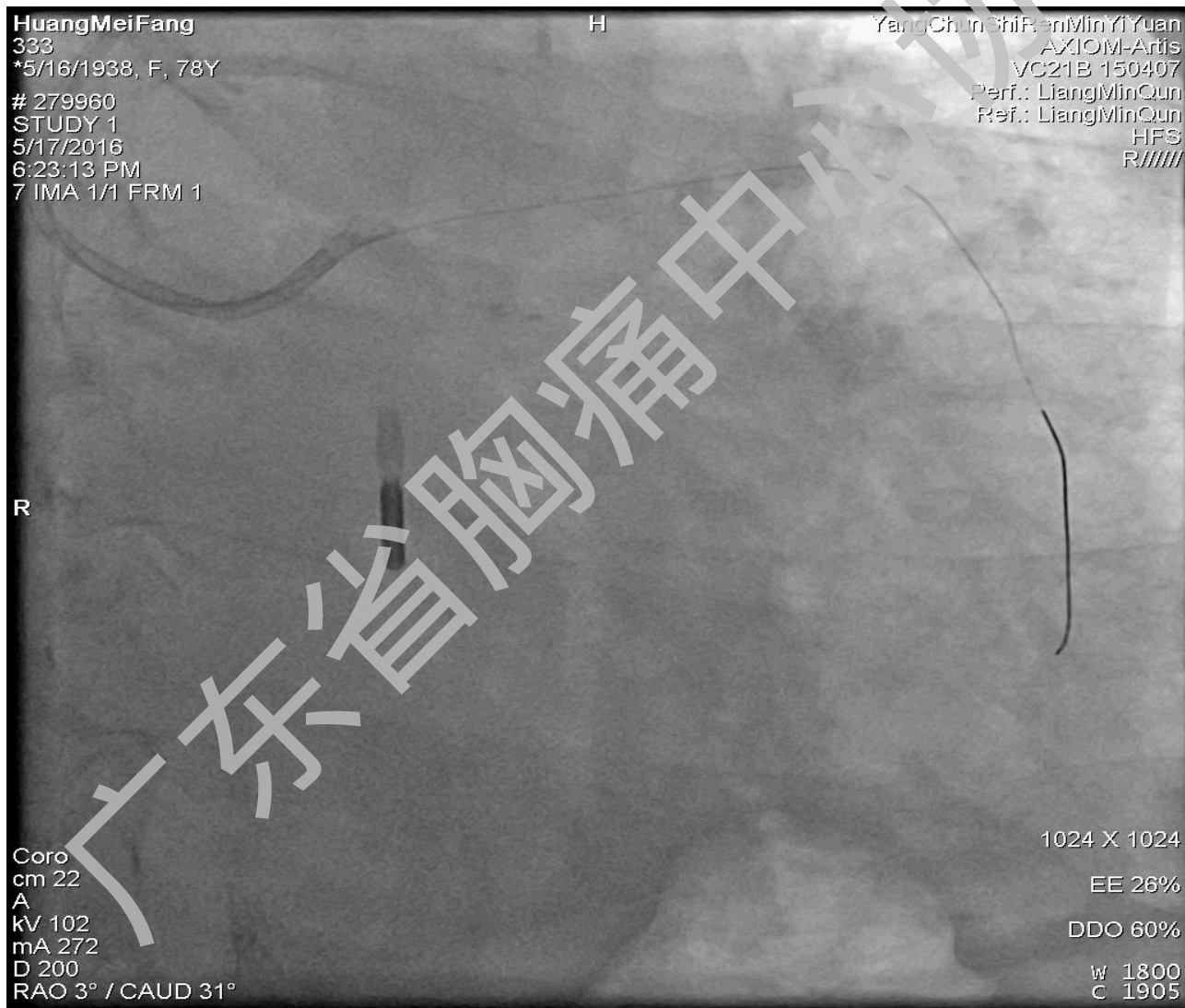
左冠



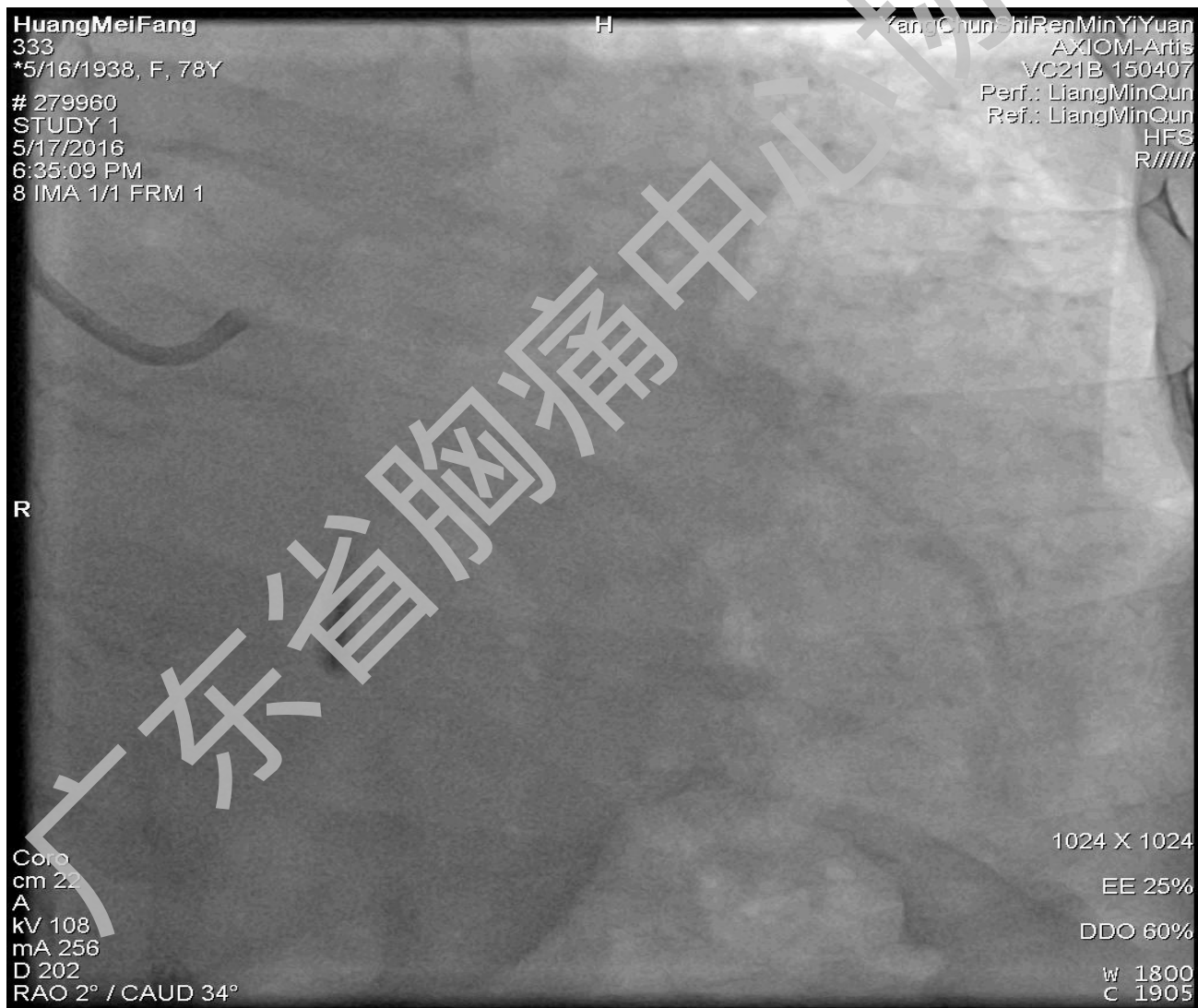
急性血栓栓塞



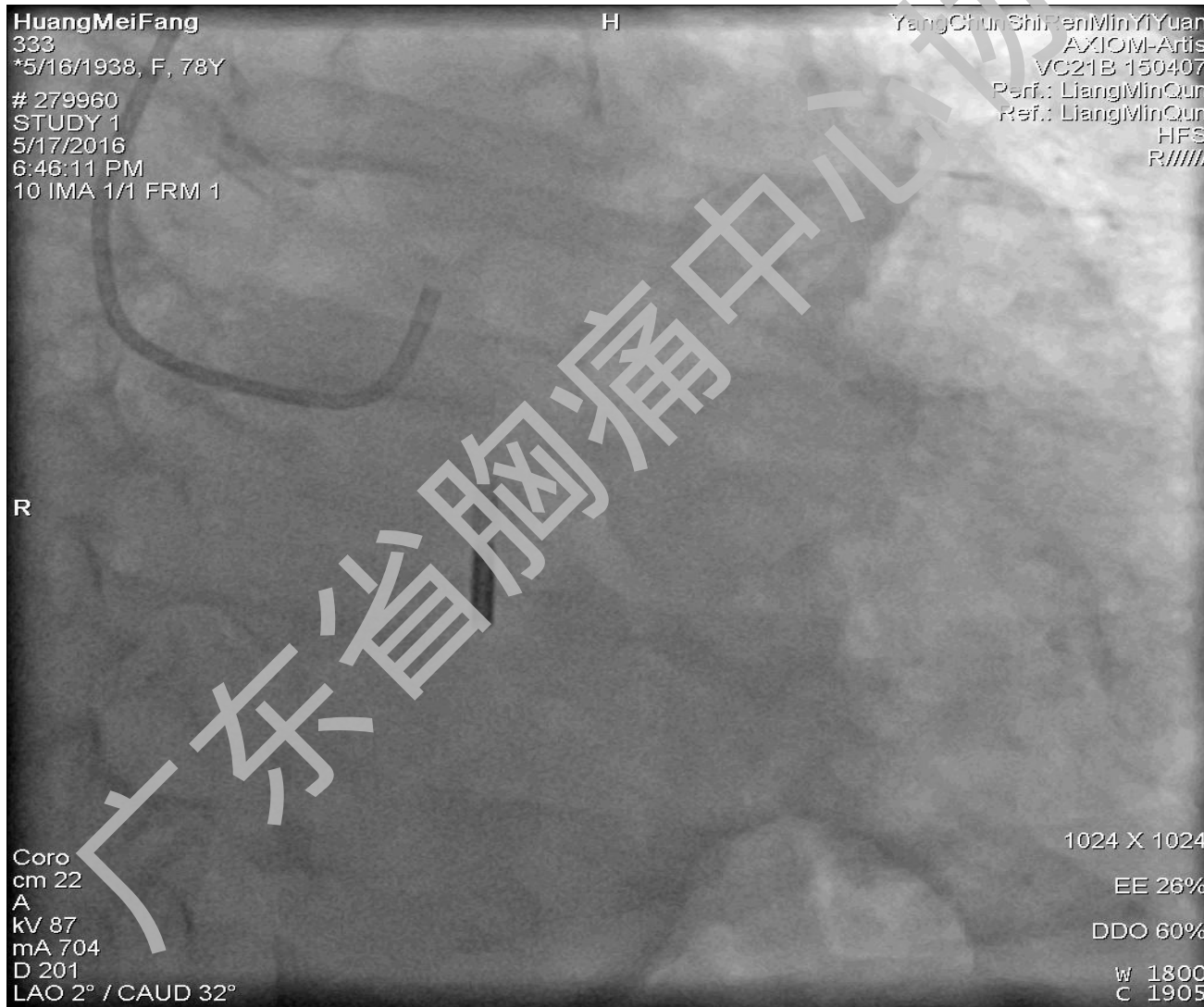心肺复苏后植入IABP



血栓抽吸治疗



血栓抽吸后



问题

- 1、术前抗凝不足
- 2、开口异常，操作动作粗鲁
- 3、操作时斑块脱落、血管损伤

广东省胸痛中心协会

教训

- 器械选择
- 开口异常造影操作技巧
- 如何避免及血栓病变处理

广东省胸痛中心协会

Thank you

广东省胸腺中心协会